

Р. П. Самусев

АТЛАС АНАТОМИИ ЧЕЛОВЕКА

**8-е издание,
переработанное и дополненное**

Рекомендовано Департаментом профессиональной подготовки
и развития кадровых ресурсов в здравоохранении
Министерства здравоохранения Российской Федерации
в качестве учебного пособия для студентов
высших медицинских учебных заведений

Москва
Мир и Образование

ОГЛАВЛЕНИЕ

Предисловие	8
Глава 1. ОСНОВНЫЕ АНАТОМИЧЕСКИЕ ПОНЯТИЯ	10
Глава 2. ОРГАНИЗМ ЧЕЛОВЕКА И СОСТАВЛЯЮЩИЕ ЕГО СТРУКТУРЫ	23
Глава 3. СИСТЕМА СКЕЛЕТА — SYSTEMA SKELETALE	34
УЧЕНИЕ О КОСТЯХ	34
ФОРМЫ КОСТЕЙ	36
ПОЗВОНОЧНЫЙ СТОЛБ	37
ПОЗВОНКИ	37
РЕБРА И ГРУДИНА	39
ЧЕРЕП	40
КОСТИ МОЗГОВОГО ЧЕРЕПА	41
КОСТИ ЛИЦЕВОГО ЧЕРЕПА	46
ВНУТРЕННЕЕ ОСНОВАНИЕ ЧЕРЕПА	48
НАРУЖНОЕ ОСНОВАНИЕ ЧЕРЕПА	49
ЧЕРЕП НОВОРОЖДЕННОГО	52
КОСТИ ВЕРХНЕЙ КОНЕЧНОСТИ	52
КОСТИ ПОЯСА ВЕРХНЕЙ КОНЕЧНОСТИ	52
КОСТИ СВОБОДНОЙ ЧАСТИ ВЕРХНЕЙ КОНЕЧНОСТИ	53
КОСТИ НИЖНЕЙ КОНЕЧНОСТИ	55
КОСТИ ПОЯСА НИЖНЕЙ КОНЕЧНОСТИ	55
КОСТИ СВОБОДНОЙ ЧАСТИ НИЖНЕЙ КОНЕЧНОСТИ	57
ОБЩЕЕ УЧЕНИЕ О СОЕДИНЕНИЯХ КОСТЕЙ	60
СОЕДИНЕНИЯ КОСТЕЙ ТУЛОВИЩА	60
СОЕДИНЕНИЯ ЧЕРЕПА	62
СОЕДИНЕНИЯ ВЕРХНЕЙ КОНЕЧНОСТИ	63
Соединения пояса верхней конечности	63
Суставы свободной верхней конечности	64
Суставы кисти	65
СОЕДИНЕНИЯ НИЖНЕЙ КОНЕЧНОСТИ	66
Соединения тазового пояса	66
Суставы свободной нижней конечности	69
Суставы стопы	70

Глава 4. МЫШЕЧНАЯ СИСТЕМА —	
SYSTEMA MUSCULARE	153
КЛАССИФИКАЦИЯ МЫШЦ	154
ФАСЦИИ МЫШЦ	155
МЫШЦЫ ГОЛОВЫ	156
мышцы лица	157
жевательные мышцы	159
фасция головы	160
МЫШЦЫ ШЕИ	161
подзатылочные мышцы	162
надподъязычные мышцы	163
подподъязычные мышцы	164
фасция шеи	165
области и треугольники шеи	166
МЫШЦЫ СПИНЫ	167
собственные мышцы спины	168
фасция спины	172
МЫШЦЫ ГРУДИ	172
фасция груди	174
ДИАФРАГМА	175
МЫШЦЫ ЖИВОТА	176
фасция и топография живота	178
МЫШЦЫ ВЕРХНЕЙ КОНЕЧНОСТИ	180
фасции верхней конечности	186
топография верхней конечности	188
МЫШЦЫ НИЖНЕЙ КОНЕЧНОСТИ	189
фасции нижней конечности	197
топография нижней конечности	199
СИНОВИАЛЬНЫЕ ВЛАГАЛИЩА И СУМКИ	201
УЧЕНИЕ О ВНУТРЕННОСТЯХ — СПЛАНХНОЛОГИЯ	257
Глава 5. ПИЩЕВАРИТЕЛЬНАЯ СИСТЕМА — SYSTEMA	
DIGESTORIUM	261
ПОЛОСТЬ РТА	261
язык	263
зубы	264
слюнные железы	270
ГЛОТКА	271
ПИЩЕВОД	273
ЖЕЛУДОК	274
ТОНКАЯ КИШКА	276
ТОЛСТАЯ КИШКА	278
ПЕЧЕНЬ	283
ПОДЖЕЛУДОЧНАЯ ЖЕЛЕЗА	286
БРЮШИНА	287

Глава 6. ДЫХАТЕЛЬНАЯ СИСТЕМА — SYSTEMA RESPIRATORIUM	339
НОС	339
ГОРТАНЬ	342
ТРАХЕЯ	347
ЛЕГКИЕ	348
СРЕДОСТЕНИЕ	354
Глава 7. МОЧЕВАЯ СИСТЕМА — SYSTEMA URINARIUM	373
ПОЧКА	373
МОЧЕТОЧНИК	376
МОЧЕВОЙ ПУЗЫРЬ	377
МОЧЕИСПУСКАТЕЛЬНЫЙ КАНАЛ	378
Глава 8. ПОЛОВЫЕ СИСТЕМЫ — SYSTEMATA GENITALIA	388
МУЖСКИЕ ПОЛОВЫЕ ОРГАНЫ	388
ЯИЧКО	388
СЕМЯВЫНОСЯЩИЙ ПРОТОК	390
СЕМЕННЫЕ ЖЕЛЕЗЫ	390
ПРОСТАТА	391
ПОЛОВОЙ ЧЛЕН	392
МОШОНКА	393
ЖЕНСКИЕ ПОЛОВЫЕ ОРГАНЫ	394
ЯИЧНИК	394
МАТОЧНАЯ ТРУБА	395
МАТКА	396
ВЛАГАЛИЩЕ	397
НАРУЖНЫЕ ЖЕНСКИЕ ПОЛОВЫЕ ОРГАНЫ	398
ПРОМЕЖНОСТЬ	399
Глава 9. ЭНДОКРИННЫЕ ЖЕЛЕЗЫ — GLANDULAE ENDOCRINAE	417
КЛАССИФИКАЦИЯ ЖЕЛЕЗ ВНУТРЕННЕЙ СЕКРЕЦИИ	417
ГИПОТАЛАМУС	418
ГИПОФИЗ	419
ШИШКОВИДНАЯ ЖЕЛЕЗА	420
ЩИТОВИДНАЯ ЖЕЛЕЗА	421
ОКОЛОЩИТОВИДНЫЕ ЖЕЛЕЗЫ	422
НАДПОЧЕЧНИК	423
ПАРААНГЛИИ	424
ТИМУС	425
ЭНДОКРИННАЯ ЧАСТЬ ПОЛОВЫХ ЖЕЛЕЗ	425
ЭНДОКРИННАЯ ЧАСТЬ ПОДЖЕЛУДОЧНОЙ ЖЕЛЕЗЫ	426
ДИФУЗНАЯ ЭНДОКРИННАЯ СИСТЕМА	427

Глава 10. СЕРДЕЧНО-СОСУДИСТАЯ СИСТЕМА —	
SYSTEMA CARDIOVASCULARE	438
КРОВЕНОСНАЯ СИСТЕМА	438
СЕРДЦЕ	439
Отделы сердца	440
Стенка сердца	442
Сосуды сердца	444
СОСУДЫ МАЛОГО КРУГА КРОВООБРАЩЕНИЯ	446
АРТЕРИИ БОЛЬШОГО КРУГА КРОВООБРАЩЕНИЯ	448
Аорта и ее ветви	448
Грудная часть аорты	448
Артерии головы и шеи	449
Наружная сонная артерия	450
Внутренняя сонная артерия	454
Артерии верхней конечности	462
Брюшная часть аорты	465
Пристиеночные ветви	465
Внутренностные ветви	465
Артерии таза и нижних конечностей	469
Внутренняя подвздошная артерия	469
Наружная подвздошная артерия	471
ВЕНЫ	475
Верхняя полая вена	475
Вены головы и шеи	476
Вены верхней конечности	483
Нижняя полая вена	486
Воротная вена печени	487
Вены нижней конечности	488
ОСОБЕННОСТИ КРОВООБРАЩЕНИЯ ПЛОДА	491
ЛИМФАТИЧЕСКАЯ СИСТЕМА	492
ГРУДНОЙ ПРОТОК	493
ЛИМФАТИЧЕСКИЕ СОСУДЫ	
И УЗЛЫ ОТДЕЛЬНЫХ ОБЛАСТЕЙ ТЕЛА	495
Глава 11. ЛИМФОИДНАЯ СИСТЕМА —	
SYSTEMA LYMPHOIDEUM	590
КОСТНЫЙ МОЗГ	590
ТИМУС	591
ЛИМФАТИЧЕСКИЕ УЗЛЫ	592
ЛИМФОИДНАЯ ТКАНЬ СТЕНОК ОРГАНОВ	
ПИЩЕВАРИТЕЛЬНОЙ И ДЫХАТЕЛЬНОЙ СИСТЕМ	593
СЕЛЕЗЕНКА	595

Глава 12. НЕРВНАЯ СИСТЕМА — SYSTEMA NERVOSUM	604
СПИННОЙ МОЗГ	605
ГОЛОВНОЙ МОЗГ	609
ПРОДОЛГОВАТЫЙ МОЗГ	611
ЗАДНИЙ МОЗГ	612
СРЕДНИЙ МОЗГ	615
ПРОМЕЖУТОЧНЫЙ МОЗГ	616
КОНЕЧНЫЙ МОЗГ	617
ОБОЛОЧКИ ГОЛОВНОГО МОЗГА	623
ПРОВОДЯЩИЕ ПУТИ	624
ПЕРИФЕРИЧЕСКАЯ НЕРВНАЯ СИСТЕМА	626
ЧЕРЕПНЫЕ НЕРВЫ	626
СПИННОМОЗГОВЫЕ НЕРВЫ	630
Шейное сплетение	630
Плечевое сплетение	631
Поясничное сплетение	632
Крестцовое сплетение	633
АВТОНОМНЫЙ ОТДЕЛ ПЕРИФЕРИЧЕСКОЙ НЕРВНОЙ СИСТЕМЫ	635
СИМПАТИЧЕСКАЯ ЧАСТЬ	635
ПАРАСИМПАТИЧЕСКАЯ ЧАСТЬ	637
Глава 13. ОРГАНЫ ЧУВСТВ — ORGANA SENSUUM	708
ГЛАЗ И СВЯЗАННЫЕ С НИМ СТРУКТУРЫ	708
ГЛАЗНОЕ ЯБЛОКО	708
ВСПОМОГАТЕЛЬНЫЕ СТРУКТУРЫ ГЛАЗА	716
УХО	719
НАРУЖНОЕ УХО	720
СРЕДНЕЕ УХО	722
ВНУТРЕННЕЕ УХО	726
ОРГАН ВКУСА	734
ОРГАН ОБОНЯНИЯ	735
Глава 14. ОБЩИЙ ПОКРОВ — INTEGUMENTUM COMMUNE	758
КОЖА И ЕЕ ПРОИЗВОДНЫЕ	758
ВОЛОСЫ	759
ЖЕЛЕЗЫ КОЖИ	760
НОГТИ	761
МОЛОЧНАЯ ЖЕЛЕЗА	762

ПРЕДИСЛОВИЕ

Успешное овладение студентами знаниями особенностей строения органов и систем человеческого тела связано прежде всего с иллюстративностью изучаемого материала, т.е. обеспечением учащегося не только препаратами и таблицами, но и методическими указаниями, учебными пособиями, атласами и учебниками. Если с учебниками положение вполне нормализовалось, то в наличии адекватных учебных атласов, облегчающих изучение анатомического материала, имеется большая востребованность. Исходя из этого создан настоящий Атлас, в котором наряду с компактной текстовой частью дан широкий спектр рисунков, полусхем, схем и таблиц, облегчающих усвоение студентами достаточно сложного материала по анатомии. Текст и рисунки пособия соответствуют учебной программе дисциплины. Все названия анатомических структур в тексте, на рисунках и схемах приведены в соответствие с русской версией Международной анатомической терминологии (М.: «Медицина», 2003). Для лучшего восприятия и усвоения описываемые образования даны в различных ракурсах и сечениях с соблюдением топографических взаимоотношений структур. В Атлас включены также ряд иллюстраций, полученных современными методами компьютерной томографии и ядерного магнитного резонанса.

Учебный Атлас предназначен прежде всего для студентов младших курсов высших медицинских учебных заведений, однако он может быть полезен и старшекурсникам, а также студентам биологических факультетов других вузов. Благодаря лаконичности и наглядности он может быть использован студентами при подготовке к зачетам и экзаменам, а также для изучения и повторения программного курса анатомии человека.

Автор с благодарностью примет конструктивные замечания и предложения по улучшению содержания настоящего издания.

Список сокращений

a.	— arteria	— артерия
aa.	— arteriae	— артерии
art.	— articulatio	— сустав
artt.	— articulationes	— суставы
br.	— bronchus	— бронх
fasc.	— fasciculus	— пучок
for.	— foramen	— отверстие
forr.	— foramina	— отверстия
gangl.	— ganglion	— узел
gangll.	— ganglia	— узлы
gl.	— glandula	— железа
gll.	— glandulae	— железы
lam.	— lamina	— пластинка
lamm.	— laminae	— пластинки
lig.	— ligamentum	— связка
ligg.	— ligamenta	— связки
m.	— musculus	— мышца
mm.	— musculi	— мышцы
n.	— nervus	— нерв
nn.	— nervi	— нервы
nucl.	— nucleus	— ядро
nucll.	— nuclei	— ядра
r.	— ramus	— ветвь
rr.	— rami	— ветви
seg.	— segmentum	— сегмент
sul.	— sulcus	— борозда
sull.	— sulci	— борозды
v.	— vena	— вена
vv.	— venae	— вены
vag.	— vagina	— влагалище
vagg.	— vaginae	— влагалища

1

Глава

ОСНОВНЫЕ АНАТОМИЧЕСКИЕ ПОНЯТИЯ

(рис. 1.1—1.6)

При изучении анатомии человека для обозначения положения тела или отдельных его органов в пространстве, расположения их относительно друг друга используют понятия о частях тела, плоскостях и осях. В теле человека различают следующие части: *голову*, caput; *шею*, collum, s. cervix; *туловище*, truncus; *верхние конечности*, membri superiores, и *нижние конечности*, membri inferiores.

В области головы выделяют *лоб*, sinciput; *затылок*, occiput; *висок*, tempora; *ухо*, auris, и *лицо*, facies, на котором различают *глаз*, oculus; *нос*, nasus; *рот*, os, и *подбородок*, mentum.

Каждая верхняя конечность состоит из пояса верхней конечности, или *плечевого пояса*, cingulum pectorale; *подмышки*, axilla, *плеча*, brachium, *локтя*, cubitus; *предплечья*, antebrachium, и *кисти*, manus. В последней выделяют *запястье*, carpus; *пястье*, metacarpus; *ладонь*, palma, s. vola; *тыл кисти*, dorsum manus, и *пальцы кисти*, digiti manus.

В нижней конечности различают пояс нижней конечности, или *тазовый пояс*, cingulum pelvicum; *ягодицы*, nates s. clunes; *бедро*, femur; *колени*, genu, с его *задней частью*, poples; *голень*, crus; *икру*, sura, и *стопу*, pes. Последняя состоит из *предплюсны*, tarsus; *пятки*, calx; *плюсны*, metatarsus; *подошвы*, planta; *тыла стопы*, dorsum pedis, и *пальцев стопы*, digiti pedis.

На туловище выделяют *грудь*, pectus; *спину*, dorsum; *живот*, abdomen, и *таз*, pelvis. Внутри туловища имеются *грудная полость*, cavitas thoracis, и *полость живота и таза*, cavitas abdominis et pelvis, которая подразделяется на *брюшную*, cavitas abdominis, и *тазовую*, cavitas pelvis, *полости*.

Тело человека построено по принципу двусторонней (билатеральной) симметрии и делится на две половины — правую и левую. При описании частей тела и положения отдельных органов используют три взаимно перпендикулярные плоскости: сагиттальную, фронтальную и горизонтальную (рис. 1.1; 1.2).

Сагиттальная плоскость, planum sagittale, проходит в переднезаднем направлении и делит тело человека на *правую*, dexter, и *левую*, sinister, части. Сагиттальная плоскость, проходящая через середину тела, называется срединной, или *медианной*, planum medianum. Параллельно ей проводят парамедианную (околосрединную) плоскость, разделяющую тело на неравные части.

Фронтальная плоскость, planum frontale, располагается параллельно плоскости лба и делит тело человека на *переднюю*, anterior, и *заднюю*, posterior, части.

Горизонтальная плоскость, planum horizontale, идет перпендикулярно к фронтальной и сагиттальной плоскостям и отделяет *нижние*, inferior, отделы тела от *верхних*, superior.

Эти три плоскости могут быть проведены через любую точку тела человека; количество плоскостей может быть произвольным. Кроме того, в систематической анатомии для определения топографии внутренних органов используют ряд других плоскостей: горизонтальную *трансплорическую*, planum transpyloricum, которая проходит через середину линии, соединяющей вырезку грудины с лобковым симфизом; горизонтальные: *подреберную*, planum subcostale, проходящую через самые нижние точки реберной дуги; *надгребневую*, planum supracristale, соединяющую самые верхние точки подвздошных гребней; *межбугорковую плоскость*, planum intertuberculare, проходящую через верхние передние подвздошные ости подвздошных костей, и др.

Для определения направления движения в суставах или ориентации органов условно используют о с и в р а щ е н и я — линии, образующиеся от пересечения плоскостей: вертикальную, сагиттальную, или переднезаднюю, и фронтальную, или поперечную (рис. 1.3).

Вертикальная ось образуется при пересечении сагиттальной и фронтальной плоскостей. При вращении вокруг вертикальной оси движения происходят строго в горизонтальной плоскости.

Сагиттальная ось образуется при пересечении горизонтальной и сагиттальной плоскостей. При вращении части тела вокруг этой оси движение происходит строго во фронтальной плоскости.

Фронтальная ось образуется при пересечении фронтальной и горизонтальной плоскостей. Вращение вокруг фронтальной оси осуществляется в сагиттальной плоскости.

Для обозначения положения органов и частей тела пользуются следующими анатомическими терминами: *медиальный*, medialis, если орган лежит ближе к срединной плоскости; *латеральный*, lateralis, если орган расположен дальше от нее; *внутренний*, internus, лежащий внутри, и *наружный*, externus, лежащий снаружи, когда говорят об органах, расположенных внутри полости (части тела) или вне ее; *глубокий*, profundus, лежащий глубже, и *поверхностный*, superficialis, лежащий на поверхности, если надо описать положение органа, расположенного на разной глубине.

Поверхность (или край) органа, обращенную в сторону головы, называют *краниальной*, cranialis, обращенную к тазу — *каудальной*, caudalis. При описании конечностей пользуются следующими терминами: *проксимальный*, proximalis, — ближе к туловищу и *дистальный*, distalis, — отдаленный от него.

Для определения проекции границ органов (сердце, легкие, плевра и др.) на поверхности тела условно проводят вертикальные линии, ориентированные вдоль тела человека (рис. 1.2): *передняя срединная линия*, *linea mediana anterior*, проходит по передней поверхности тела, на границе между правой и левой его половинами; *задняя срединная линия*, *linea mediana posterior*, идет вдоль позвоночного столба, по вершинам остистых отростков позвонков; *грудинная линия*, *linea sternalis*, идет по середине грудины; *сосковая линия*, *linea mamillaris*, проходит через соски молочных желез; *среднеключичная линия*, *linea medioclavicularis*, — через середину ключицы; *окологрудинная линия*, *linea parasternalis*, проходит по краю грудины; *передняя, средняя и задняя подмышечные линии*, *lineae axillares anterior, media et posterior*, проходят соответственно от передней складки, средней части и задней складки подмышечной ямки; *лопаточная линия*, *linea scapularis*, идет через нижний угол лопатки; *околопозвоночная линия*, *linea paravertebralis*, — вдоль позвоночного столба через реберно-поясничные суставы.

Для определения более точной локализации морфологических структур поверхность тела делят на области головы, шеи, передние и латеральные (боковые) груди, области живота, спины, промежности, верхней и нижней конечностей. В каждой из них выделяют определенные участки (рис. 1.4; 1.5).

В области головы (рис. 1.6): *лобная область*, *regio frontalis*; *теменная*, *regio parietalis*; *затылочная*, *regio occipitalis*, *височная*, *regio temporalis*; *область ушной раковины*, *regio auricularis*; *область сосцевидного отростка*, *regio mastoidea*.

В области лица: *область глазницы*, *regio orbitalis*; *подглазничная область*, *regio infraorbitalis*; *щечная область*, *regio buccalis*; *околоушно-жевательная область*, *regio parotideomasseterica*; *скуловая область*, *regio zygomatica*; *область рта*, *regio oralis*; *область носа*, *regio nasalis*; *подбородочная область*, *regio mentalis*.

В области шеи (рис. 1.4; 1.5): *передняя область* (передний треугольник) *шеи*, *regio cervicalis anterior* (*trigonum cervicale anterius*); *поднижнечелюстной треугольник*, *trigonum submandibulare*; *сонный треугольник*, *trigonum caroticum*; *лопаточно-трахеальный треугольник*, *trigonum omotracheale*; *малая надключичная ямка*, *fossa supraclavicularis minor*; *подподбородочный треугольник*, *trigonum submentale*; *грудино-ключично-сосцевидная область*, *regio sternocleidomastoidea*; *латеральная область* (задний треугольник) *шеи*, *regio cervicalis lateralis* (*trigonum cervicale posterius*), *лопаточно-ключичный треугольник*, *trigonum omoclaviculare*; *задняя область шеи*, *regio cervicalis posterior*.

В области груди (рис. 1.4): *предгрудинная область*, *regio presternalis*; *подключичная ямка*, *fossa infraclavicularis*; *ключично-грудной* (дельтовидно-грудной) *треугольник*, *trigonum claviopectorale* (*deltopectorale*); *область молочной железы*, *regio mammaria*; *подгрудная область*, *regio inframammaria*;

латеральная область груди, regio pectoralis lateralis; *подмышечная область*, regio axillaris, с подмышечной ямкой, fossa axillaris.

В области живота (рис. 1.4): *надчревьё*, или *надчревная область*, epigastrium, s. regio epigastrica; *подреберье*, или *подреберная область*, hypochondrium, s. regio hypochondriaca; *бок*, или *боковая область*, latus, s. regio lateralis; *пупок*, или *пупочная область*, umbilicus, s. regio umbilicalis; *пах*, или *паховая область*, inguen, s. regio inguinalis; *подчревьё*, или *лобковая область*, hypogastrium, s. regio pubica.

В области спины (рис. 1.5): *позвоночная область*, regio vertebralis; *лопаточная область*, regio scapularis; *подлопаточная область*, regio infrascapularis; *поясничная область*, regio lumbalis; *крестцовая область*, regio sacralis. Область промежности делят на заднепроходную (анальную) область, regio analis, и мочеполовую область, regio urogenitalis.

В области верхней конечности (рис. 1.4; 1.5): *дельтовидная область*, regio deltoidea; *область плеча*, regio brachialis, в которой выделяют *переднюю область плеча*, regio brachii anterior, и *заднюю область плеча*, regio brachii posterior; *локтевая область*, regio cubitalis, которую также подразделяют на *переднюю локтевую область*, regio cubitalis anterior, и *заднюю локтевую область*, regio cubitalis posterior; *область предплечья*, regio antebrachialis, с *передней* (regio antebrachii anterior) и *задней* (regio antebrachii posterior) областями; *область кисти*, regio manus. В последней выделяют *область запястья*, regio carpalis, с *передней* (regio carpalis anterior) и *задней* (regio carpalis posterior) областями; *тыл кисти*, regio dorsalis manus, и *ладонь*, или *ладонную область*, palma (vola), s. regio palmaris; *пясть*, или *пястная область*, regio metacarpalis, и *пальцы кисти*, digiti manus. В ладонной области выделяют *тенар*, или возвышение большого пальца, thenar, и *гипотенар*, или возвышение мизинца, hypothenar. Различают *пальцы: большой*, pollex, s. digitus primus (I); *указательный*, index, s. digitus secundus (II); *средний*, digitus medius, s. digitus tertius (III); *безымянный*, digitus anularis, s. digitus quartus (IV), и *мизинец*, digitus minimus, s. digitus quintus (V). Каждый палец имеет *ладонную поверхность*, facies palmaris, и *тыльную поверхность*, facies dorsalis.

В области нижней конечности (рис. 1.4; 1.5): *ягодичная область*, regio glutealis, отделяющаяся от одноименной области другой конечности *межъягодичной* (анальной) *щелью*, crena interglutealis (analis); *область тазобедренного сустава*, regio coxae; *область бедра*, regio femoris, в которой различают *переднюю*, regio femoris anterior, и *заднюю*, regio femoris posterior, области, а также *бедренный треугольник*, trigonum femorale; *область колена*, regio genus, также делится на *переднюю*, regio genus anterior, и *заднюю*, regio genus posterior, области с *подколенной ямкой*, fossa poplitea; *область голени*, regio cruris, в которой выделяют *переднюю*, regio cruris anterior, и *заднюю*, regio cruris posterior, области голени, а также *икроножную область*, regio surae. В нижнем отделе голени располагаются *передняя голеностопная область*, regio talocruralis anterior, и *задняя голеностопная область*,

regio talocruralis posterior, в которой различают небольшие *латеральную позадилодыжечную область*, regio retromalleolaris lateralis, и *медиальную позадилодыжечную область*, regio retromalleolaris medialis; *область стопы*, regio pedis, в которой выделяют *пяточную область*, regio calcanea, *тыльную*, или *тыл стопы*, regio dorsalis pedis, s. dorsum pedis, и *подошвенную*, или *подошву*, regio plantaris, s. planta, *области*, разделенные *латеральным*, margo lateralis, и *медиальным*, margo medialis, *краями*. Пяточная область входит в состав *области предплюсны*, regio tarsalis, кпереди от которой находятся *область плюсны*, regio metatarsalis, и *пальцы стопы*, digiti pedis, в которых различают *большой палец*, hallux, s. digitus primus (I), *второй палец*, digitus secundus (II), *третий палец*, digitus tertius (III), *четвертый палец*, digitus quartus (IV), и *мизинец*, digitus minimus, s. digitus quintus (V). Все пальцы стопы имеют *подошвенные*, facies plantares, и *тыльные*, facies dorsales, *поверхности*.

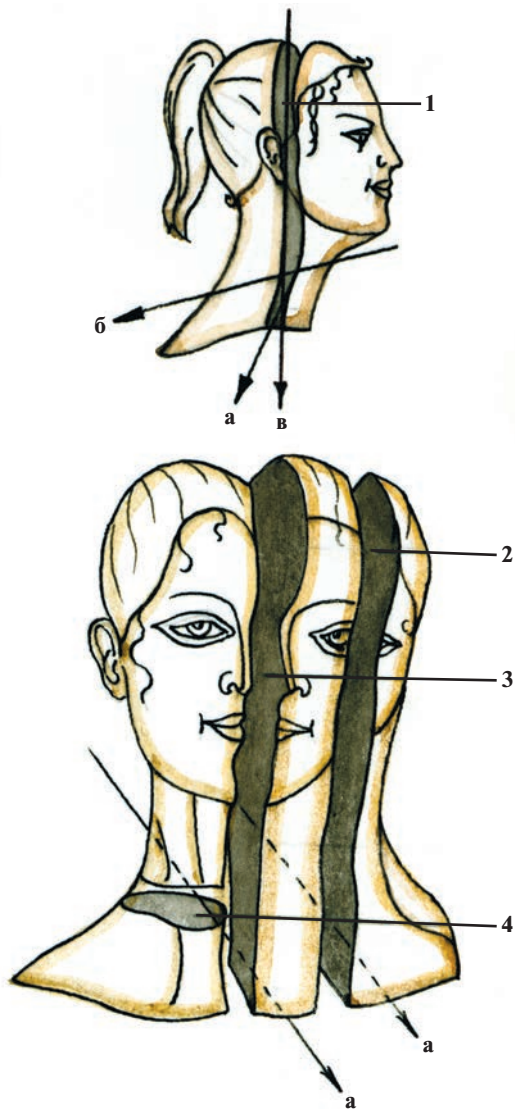


Рис. 1.1. Плоскости и оси в анатомии.

1 — фронтальная плоскость (planum frontale); 2 — сагиттальная плоскость (planum sagittale); 3 — срединная (медианная) плоскость (planum medianum); 4 — горизонтальная плоскость (planum horizontale); а — фронтальная ось; б — сагиттальная ось; в — вертикальная ось.

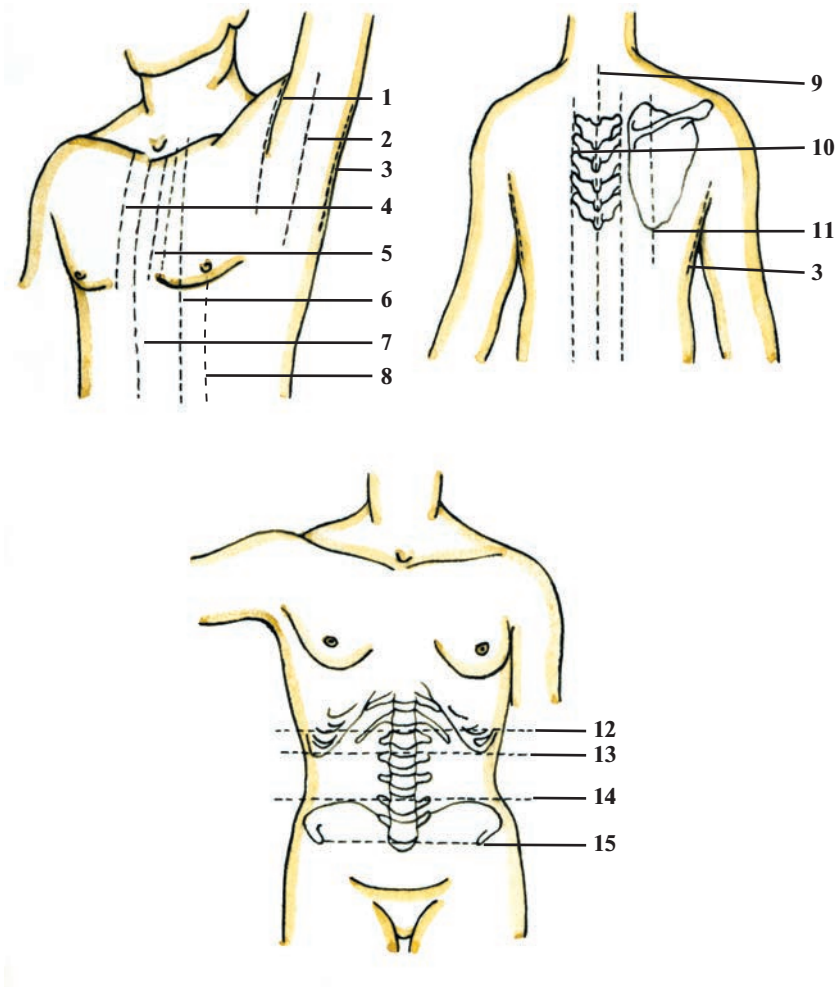


Рис. 1.2. Проекционные линии и координатные плоскости в анатомии.

1 — передняя подмышечная линия (*linea axillaris anterior*); 2 — средняя подмышечная линия (*linea axillaris media*); 3 — задняя подмышечная линия (*linea axillaris posterior*); 4 — околорудинная линия (*linea parasternalis*); 5 — грудинная линия (*linea sternalis*); 6 — среднеключичная линия (*linea medioclavicularis*); 7 — передняя срединная линия (*linea mediana anterior*); 8 — сосковая линия (*linea mammillaris*); 9 — задняя срединная линия (*linea mediana posterior*); 10 — околорудинная линия (*linea paravertebralis*); 11 — лопаточная линия (*linea scapularis*); 12 — транспилорическая плоскость (*planum transpyloricum*); 13 — подреберная плоскость (*planum subcostale*); 14 — надгребневая плоскость (*planum suprascapulare*); 15 — межбугорковая плоскость (*planum intertuberculare*).