

**Э. И. Борзьяк, Г. фон Хагенс**

# **ФОТОГРАФИЧЕСКИЙ АТЛАС АНАТОМИИ ЧЕЛОВЕКА**

---

## **КОСТНАЯ СИСТЕМА**

*Учебное пособие для студентов  
медицинских учебных заведений*

Москва  
Мир и Образование

# Содержание

Предисловие .....	5	Верхняя норма .....	52
ВВЕДЕНИЕ .....	6	Нижняя норма .....	53, 54, 55
Анатомическая терминология .....	6	<b>Кости мозгового черепа</b> .....	56
Части тела человека .....	7	Теменная кость .....	56, 57
Ориентация тела, частей и органов тела человека в трехмерном пространстве.		Лобная кость.....	58
Плоскости, оси .....	8	Затылочная кость .....	59
Области тела, линии проекций внутренних органов на поверхность тела человека .....	11	Височная кость.....	60, 61, 62, 63, 64, 65, 66
<b>СИСТЕМА СКЕЛЕТА. КОСТИ</b> .....	13	Клиновидная кость .....	67, 68, 69, 70
Строение кости .....	13	Решетчатая кость.....	71, 72, 73
Скелет тела взрослого человека.....	14, 15	<b>Кости лицевого черепа</b> .....	74
<b>ОСЕВОЙ СКЕЛЕТ</b> .....	16	Верхняя челюсть .....	74, 75
Осевой скелет .....	16	Небная кость.....	76, 77, 78
<b>Позвоночный столб</b> .....	17	Скуловая кость.....	79
Позвоночный столб .....	17	Носовая кость.....	80
Грудной кифоз .....	18	Слезная кость .....	81
Позвонки .....	19, 20	Сошник .....	82
Шейные позвонки .....	21, 22, 23, 24	Нижняя носовая раковина .....	83
Грудные позвонки .....	25, 26, 27	Нижняя челюсть.....	84, 85
Поясничные позвонки .....	28, 29	Подъязычная кость.....	86
Крестец.....	30, 31, 32, 33	<b>Череп в целом</b> .....	87
Копчик .....	33	Полость черепа .....	87
<b>Скелет грудной клетки</b> .....	34	Внутреннее основание черепа ....	88, 89, 90, 91
Скелет грудной клетки.....	34	Наружное основание черепа ....	92, 93, 94, 95
Ребра.....	35, 36, 37	Костное небо.....	96
Грудина .....	38	Скуловая дуга .....	97
Грудная клетка .....	39, 40	<b>Полости черепа</b> .....	98
<b>Скелет головы (череп)</b> .....	41	Глазница .....	98, 99, 100
<b>Череп и связанные с ним кости</b> .....	42	Костная носовая полость ...	101, 102, 103, 104
Лицевая норма .....	42, 43, 44	<b>Ямки черепа</b> .....	105
Латеральная норма (справа).....	45, 46, 47	Височная ямка.....	105
Латеральная норма (слева).....	48, 49, 50	Подвисочная ямка.....	106
Затылочная норма.....	51	Крыловидно-небная ямка .....	107
		<b>Топография черепа на срезах</b> .....	108
		Фронтальные срезы, передняя поверхность срезов .....	108, 109
		Фронтальные срезы, задняя поверхность срезов .....	110, 111
		Сагитальные срезы, правая поверхность срезов .....	112, 113

Горизонтальные срезы, верхняя поверхность срезов .....	114, 115	<b>Пояс нижней конечности</b> .....	136
<b>ДОБАВОЧНЫЙ СКЕЛЕТ</b> .....	116	Тазовый пояс, пояс нижней конечности ...	136
Добавочный скелет .....	116	Тазовая кость.....	137, 138, 139, 140
<b>Кости верхней конечности</b> .....	117	<b>Таз в целом</b> .....	141
Кости верхней конечности.....	117	Таз в целом.....	141, 142, 143
<b>Пояс верхней конечности</b> .....	118	<b>Половые особенности таза</b> .....	144
Пояс верхней конечности .....	118	Сравнение мужского и женского таза .....	144, 145, 146
Ключица.....	119	Размеры женского таза .....	147
Лопатка .....	120	<b>Свободная часть нижней конечности</b> ... ..	148
<b>Свободная часть верхней конечности</b> ....	121	Свободная часть нижней конечности....	148
Свободная часть верхней конечности.....	121	<b>Кости бедра</b> .....	149
<b>Кости плеча</b> .....	122	Бедренная кость.....	149, 150, 151, 152
Плечевая кость.....	122, 123	Надколенник .....	153
<b>Кости предплечья</b> .....	124	<b>Кости голени</b> .....	154
Кости предплечья.....	124	Кости голени.....	154
Лучевая кость .....	125	Большеберцовая кость.....	155, 156, 157
Локтевая кость .....	126, 127	Малоберцовая кость.....	158
Взаиморасположение костей предплечья .....	128, 129	Взаиморасположение костей голени.....	159
<b>Кости кисти</b> .....	130	Сочленение дистальных эпифизов голени между собой и с костями стопы....	160
Кости кисти.....	130	<b>Кости стопы</b> .....	161
Кости запястья .....	131	Кости стопы .....	161, 162
Пястные кости.....	132	Кости предплюсны.....	163, 164, 165
Кости запястья и пястья .....	133	Таранная кость.....	166
Кости пальцев, фаланги.....	134	Пяточная кость .....	167
<b>Кости нижней конечности</b> .....	135	Сочленение костей стопы с костями голени .....	168
Кости нижней конечности.....	135	Плюсневые кости .....	169
		Кости пальцев, фаланги.....	170
		<b>Предметный указатель</b> .....	171

# ВВЕДЕНИЕ

Анатомия человека является одной из древнейших медицинских наук, но современная научная анатомия основана *Андреасом Везалием* (1514—1564), который написал труд «О строении человеческого тела» (*De Humani corporis fabrica*), изданный в 1543 г. в Базеле и явившийся началом новой анатомической эры. Название «анатомия» происходит от греч. *anatome* и переводится как «рассекаю, разделяю». Это вполне соответствует методу препарирования, который используется анатомами для исследования тела умершего.

*Препарирование* — это рассечение, разделение и выделение с помощью режущего инструмента в теле человека определенной его части или органа для изучения и демонстрации.

Основной и постоянной частью анатомического обучения является курс препарирования, который дает возможность увидеть и понять строение тела человека с тем, чтобы затем применить эти знания в своей практической лечебной деятельности.

Изучение человеческого тела, понимание его строения невозможно без знания основ и правил описания тела, его частей и органов, без знания «анатомического языка», используемого для этого.

## Анатомическая терминология

В анатомии как науке с давних времен используют определенные названия частей тела, органов, различных структурных образований и понятий, получившие название *анатомических терминов*. Совокупность анатомических терминов и представляет собой *анатомическую терминологию* (*nomina anatomica*).

Исследования строения тела человека в течение многих столетий в разных странах привели к появлению нескольких тысяч анатомических терминов. В результате одни и те же органы в разных странах получили неодинаковые названия, что в конце XIX в. вызвало значительные затруднения при общении между анатомами разных стран и обмене данными научных исследований. Возникла необходимость стандартизации анатомических терминов, которыми могли бы пользоваться анатомы и медики всех стран.

Инициатива ревизии и стандартизации анатомической терминологии в 1887 г. исходила от анатомов из Лейпцига (Германия). В 1894 г. дальнейший пересмотр анатомических терминов продолжился в Великобритании, а в 1895 г. в Базеле (Швейцария) впервые была опубликована Анатомическая терминология на латинском языке после утверждения анатомических терминов на IX Конгрессе анатомического общества. Эта терминология была рекомендована Швейцарским анатомическим обществом для использования анатомами всех стран.

В 1903 г. по инициативе французского анатома М. А. Николя (Нанси, Франция) была создана Международная федерация ассоциаций анатомов (IFAA), члены которой начали использовать стандартные анатомические термины на латинском языке. Создание IFAA было подтверждено решением I Международного конгресса анатомов в 1903 г. в Женеве (Швейцария).

В результате дальнейших пересмотров и дополнений в 1935 г. была опубликована Йенская анатомическая терминология (*Jener Nomina Anatomica*), в 1955 г. — Парижская анатомическая терминология (*Pariser Nomina Anatomica*), которая была пересмотрена и изменена шесть раз.

В 1950 г. в Оксфорде (Англия) решением V Международного конгресса анатомов был создан Международный анатомический терминологический комитет (IANC) для пересмотров и дополне-

ний анатомической терминологии. В дальнейшем члены этого комитета занимались регулярным пересмотром терминов на базе поступивших предложений из анатомических обществ всех стран. Только после утверждения изменений терминологии Международным конгрессом анатомов появлялось ее новое издание.

В августе 1989 г. общим собранием IFAA был создан новый Федеративный международный комитет по анатомической терминологии (FICAT).

По решению комитета в 1998 г. была опубликована новая версия Анатомической терминологии, которая и является в настоящее время официальным международным списком анатомических терминов на латинском языке.

В каждой стране используются также анатомические термины на языке страны, являющиеся эквивалентом терминов Международной анатомической терминологии на латинском языке. Они зачастую не являются дословным переводом с латинского на язык страны, а представляют собой традиционный термин (название), используемый в стране в течение многих лет.

## Части тела человека

В теле человека выделяют части (*partes corporis humani*) с определенными названиями, применяемыми как в повседневной жизни человеческого общества, так и в качестве анатомических терминов. Тело человека имеет двустороннее симметричное строение, в котором выделены *голова, шея, туловище, верхние и нижние конечности*. В анатомической терминологии имеется 52 наименования частей человеческого тела.

С морфофункциональной точки зрения тело человека поделено на отдельные морфофункциональные единицы, получившие название органов.

*Орган* — это макроскопически выделенная часть тела, имеющая присущую только ей определенную форму, расположенная в определенном месте тела, характерная наличием превалирующего содержания определенного типа ткани и выполняющая только ей свойственную функцию. Все органы тела человека сгруппированы в системы и аппараты органов.

*Система органов* — это группа органов, выполняющих единую функцию, имеющих общий план строения, происхождения (развития) и морфологически связанных между собой, составляя единую систему.

В теле человека выделяют следующие системы органов:

- *система скелета, кости* (*systema skeletale, ossa*);
- *система соединений, соединения* (*systema articulare, juncturae*);
- *мышечная система, мышцы* (*systema musculare, musculi*);
- *пищеварительная система* (*systema digestorium*);
- *дыхательная система* (*systema respiratorium*);
- *мочевая система* (*systema urinarium*);
- *половые системы* (*systema genitalia*);
- *эндокринные железы* (*glandulae endocrinae*);
- *сердечно-сосудистая система* (*systema cardiovasculare*);
- *лимфоидная система* (*systema lymphoideum*);
- *нервная система* (*systema nervosum*);
- *органы чувств* (*organa sensuum*);
- *общий покров* (*integumentum commune*).

*Аппарат органов* — это группа органов, выполняющих единую функцию, имеющих разное строение, положение, происхождение, но морфологически не связанных между собой. В последние

годы в анатомической литературе (учебники, атласы) и в новой Международной анатомической терминологии термин и понятие «аппарат органов» не используются. Мы решили не уходить от этого термина и понятия, так как в большей части анатомических изданий они еще упоминаются.

К аппаратам органов относят:

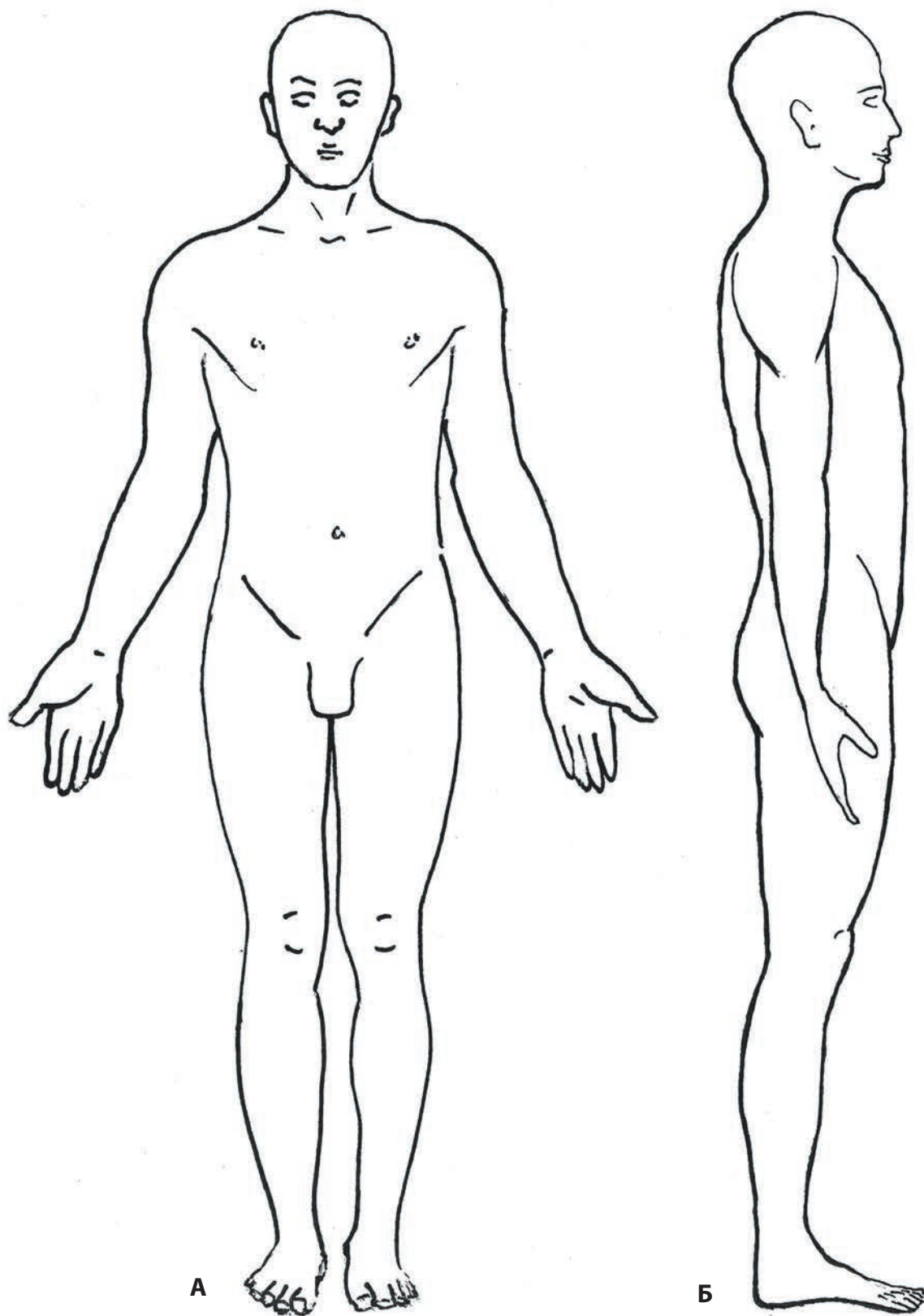
- *опорно-двигательный аппарат*, включающий:
  - систему скелета, кости (*systema skeletale, ossa*);
  - систему соединений, соединения (*systema articulare, juncturae*);
  - мышечную систему, мышцы (*systema musculare, musculi*);
- *мочеполовой аппарат*, включающий:
  - мочевую систему (*systema urinarium*);
  - половые системы (*systema genitalia*);
- *эндокринный аппарат*, включающий:
  - все эндокринные железы (*glandulae endocrinae*).

## Ориентация тела, частей и органов тела человека в трехмерном пространстве. Плоскости, оси

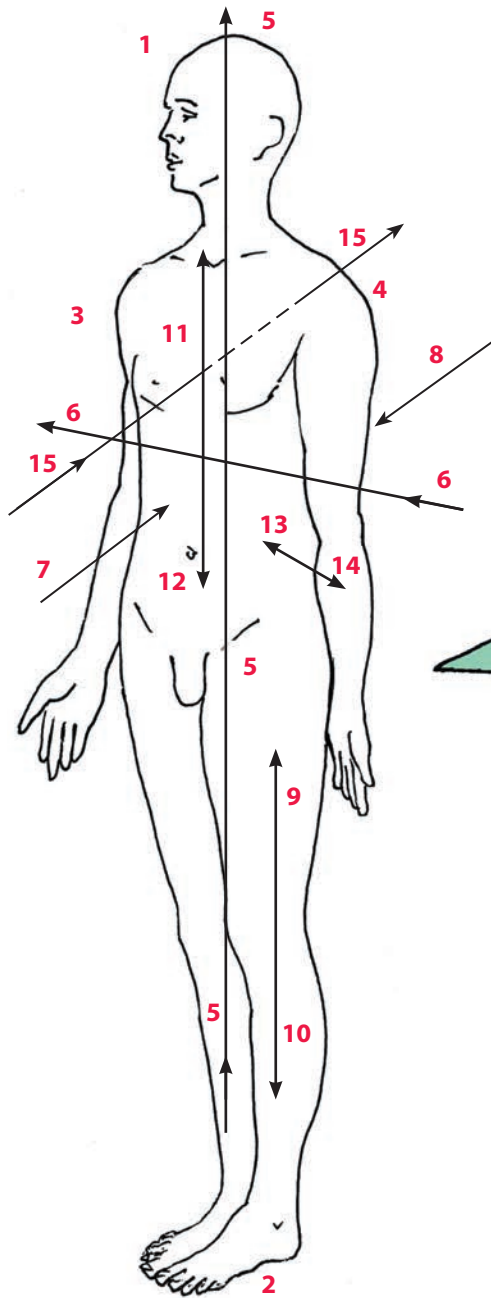
Для единообразного толкования и использования анатомических терминов во всех странах мира принято описывать положение тела, его частей, органов, их поверхностей, краев и других структур в трехмерном пространстве в положении тела, получившем название анатомической позы. В *анатомической позе* тело человека находится в вертикальном положении, голова в положении смотрящего вдаль, руки опущены вдоль туловища с повернутыми кпереди ладонями, ноги вместе (рис. 1). Именно в таком положении тела человека в трехмерном пространстве даны все определения его положения, положение и строение частей тела, органов. К этим определениям относятся: правый, левый, горизонтальный, срединный, передний, задний, верхний, нижний и т. д. В целом 46 подобных определений, приведенных в Международной анатомической терминологии, используют для описания органов, систем органов, частей тела и всего тела человека (рис. 2). И в дальнейшем уже неважно, в каком положении находится тело человека или его части: голова всегда является верхней частью тела (даже если человек стоит на руках или лежит и т. д.).

Как известно, в трехмерном пространстве выделены три взаимно перпендикулярные плоскости и три оси, вокруг которых происходит вращение предметов. Все это применимо и к телу человека. *Плоскости* — сагиттальную, фронтальную и горизонтальную — используют в анатомии для описания положения поверхностей тела и органов (например, передняя стенка живота расположена во фронтальной плоскости, диафрагма — в горизонтальной и т. п.), для определения направлений разрезов тела и органов (например, сагиттальная плоскость делит тело человека на правую и левую части, горизонтальная — на верхнюю и нижнюю, фронтальная — на переднюю и заднюю), для определения плоскости движений (рис. 3).

Соответственно трем плоскостям выделены три оси — вертикальная (продольная), фронтальная (поперечная) и сагиттальная — вокруг которых происходят движения в суставах тела человека.

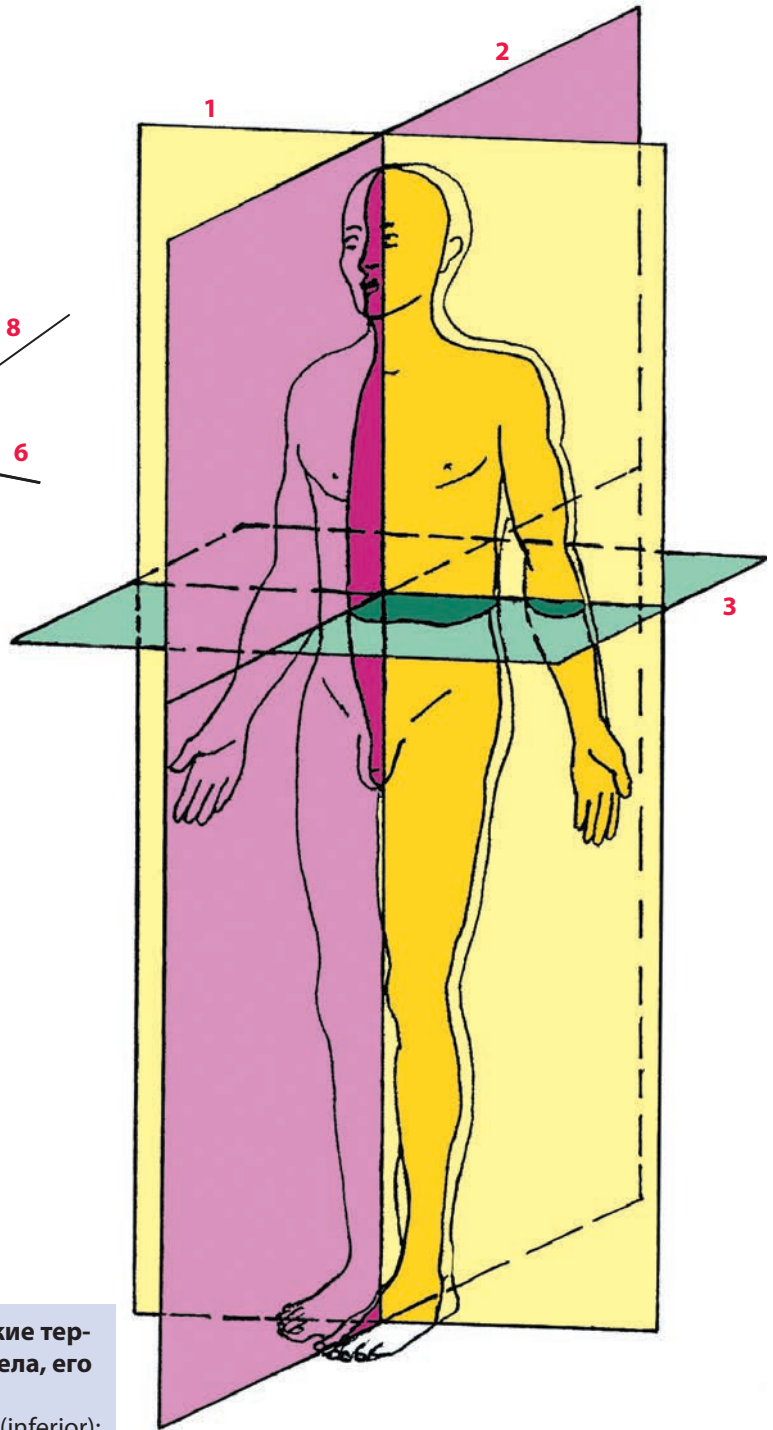


**Рис. 1. Анатомическая поза**  
А — вид спереди; Б — вид сбоку справа



**Рис. 2. Основные общие анатомические термины для определения положения тела, его частей и органов**

1 — верхний (superior); 2 — нижний (inferior);  
 3 — правый (dexter); 4 — левый (sinister);  
 5 — вертикальный (verticalis); 6 — поперечный (transversus); 7 — передний, или вентральный (anterior, ventralis); 8 — задний (posterior, dorsalis);  
 9 — проксимальный (proximalis); 10 — дистальный (distalis); 11 — краниальный (cranialis);  
 12 — каудальный (caudalis); 13 — медиальный (medialis); 14 — латеральный (lateralis); 15 — сагиттальный (sagittalis)



**Рис. 3. Плоскости для определения положения тела в пространстве или направления производимых срезов тела**

1 — фронтальные плоскости (plana frontalia);  
 2 — сагиттальные плоскости (plana sagittalia);  
 3 — горизонтальные плоскости (plana horizontalia)



## Области тела, линии проекций внутренних органов на поверхность тела человека

С целью удобства топографического описания поверхности тела человека она разделена на *области*, которые являются условно ограниченными поверхностями, имеющими определенные названия. Они имеют важное значение при описании локализации различных патологических процессов или пальпируемых костных пунктов в лечебной практике. Всего насчитывается 137 областей тела человека. Например, на задней поверхности тела выделены позвоночная, крестцовая и др. области; на верхней конечности — локтевая ямка и др.; на поверхности передней стенки живота — паховая область, область пупка и др.; на нижней конечности — область колена, икроножная область и др.

В повседневной практике врач устанавливает состояние внутренних органов, используя вначале только внешний осмотр пациентов. Для определения размеров органов врач при помощи методов наружного осмотра (пальпации, перкуссии) устанавливает границы проекции органов на поверхность тела человека. Для этих целей на поверхности тела установлено проведение условных линий по костным или мышечным ориентирам. Именно по этим линиям устанавливают границы проекции внутренних органов на поверхность тела, а также они используются в анатомии. Эти линии стандартны, приняты во всех странах, проходят вертикально по длинной оси тела и проводятся (рис. 4):

- *передняя срединная линия* (*linea mediana anterior*) — между правой и левой половиной тела по передней его поверхности;
- *грудинная линия* (*linea sternalis*) — по краю грудины;
- *окологрудинная линия* (*linea parasternalis*) — посередине между грудинной и среднеключичной линиями;
- *среднеключичная линия* (*linea medioclavicularis*) — через середину ключицы;
- *передняя подмышечная линия* (*linea axillaris anterior*) — по передней подмышечной складке;
- *средняя подмышечная линия* (*linea axillaris media*) — посередине между передней и задней подмышечными линиями;
- *задняя подмышечная линия* (*linea axillaris posterior*) — по задней подмышечной складке;
- *лопаточная линия* (*linea scapularis*) — через нижний угол лопатки;
- *околопозвоночная линия* (*linea paravertebralis*) — по латеральному краю поперечных отростков позвонков;
- *задняя срединная линия* (*linea mediana posterior*) — по задним краям остистых отростков позвонков.

В теле человека насчитывается около 206 костей. Они составляют 8—10 % (5—6 кг) от массы всего тела, формируя скелет тела человека. Скелет человека выполняет опорную функцию, поддерживая тело в вертикальном положении, кости скелета являются рычагами при выполнении движений тела в пространстве, образуют вместилища для органов и служат как депо для солей кальция, магния, фосфора и других химических веществ.

*Система скелета* (systema skeletale) представлена *костями* (ossa), образованными костной тканью, относящейся к одному из видов соединительной ткани. Различают два типа костной ткани: *компактное вещество* (substantia compacta) и *губчатое вещество* (substantia spongiosa). Компактное вещество покрывает поверхность кости, его толщина зависит от размера кости, ее функции и положения в теле человека. Зачастую компактное вещество называют *корковым веществом* (substantia corticalis), исходя из его поверхностного расположения на кости. Губчатое вещество находится внутри кости (под компактным веществом) и имеет вид губки. Его трабекулы (пластинки, перекладины) имеют различное направление и, как правило, соответствуют линиям напряжения (давления или растяжения), действующего на кость (рис. 5).

Наружная поверхность кости покрыта соединительнотканной оболочкой — *надкостницей* (periosteum). В ней находятся кровеносные сосуды, питающие кость, а при помощи волокон надкостницы сухожилия мышц, связки, суставные капсулы прикрепляются к кости.

В некоторых костях формируются *костно-мозговые полости* (cavitas medullaris), в которых находятся красный костный мозг и желтый костный мозг, представленный жировыми клетками.

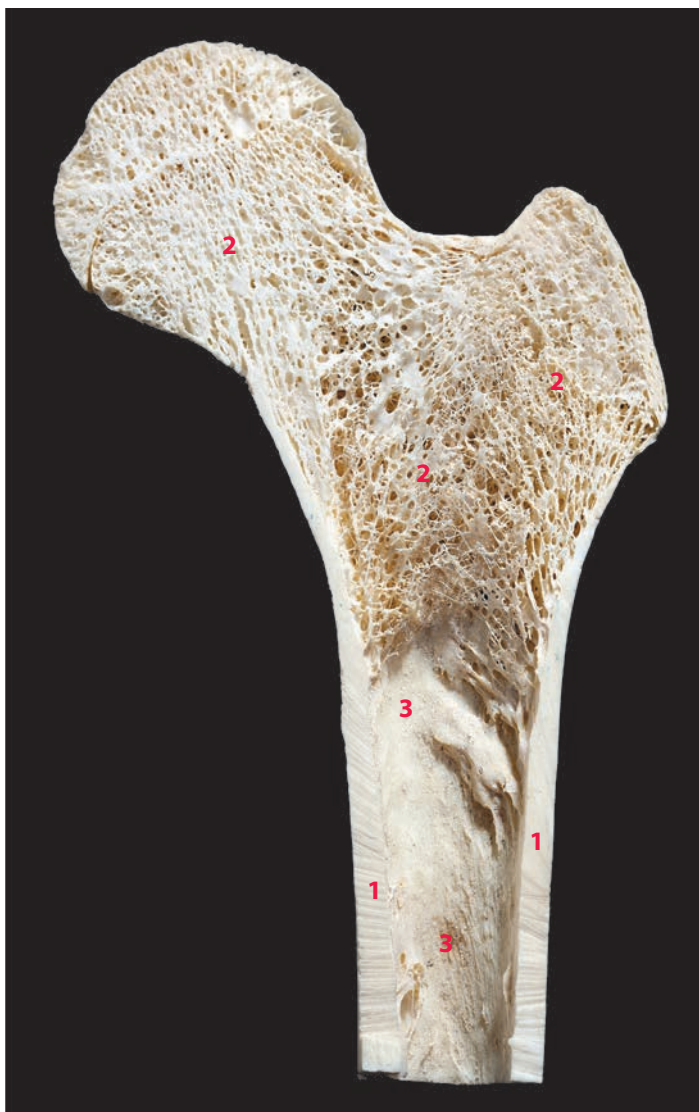Все кости скелета разделены на две части в зависимости от их расположения в теле человека: *осевой скелет* (skeleton axiale) и *добавочный скелет* (skeleton appendiculare).

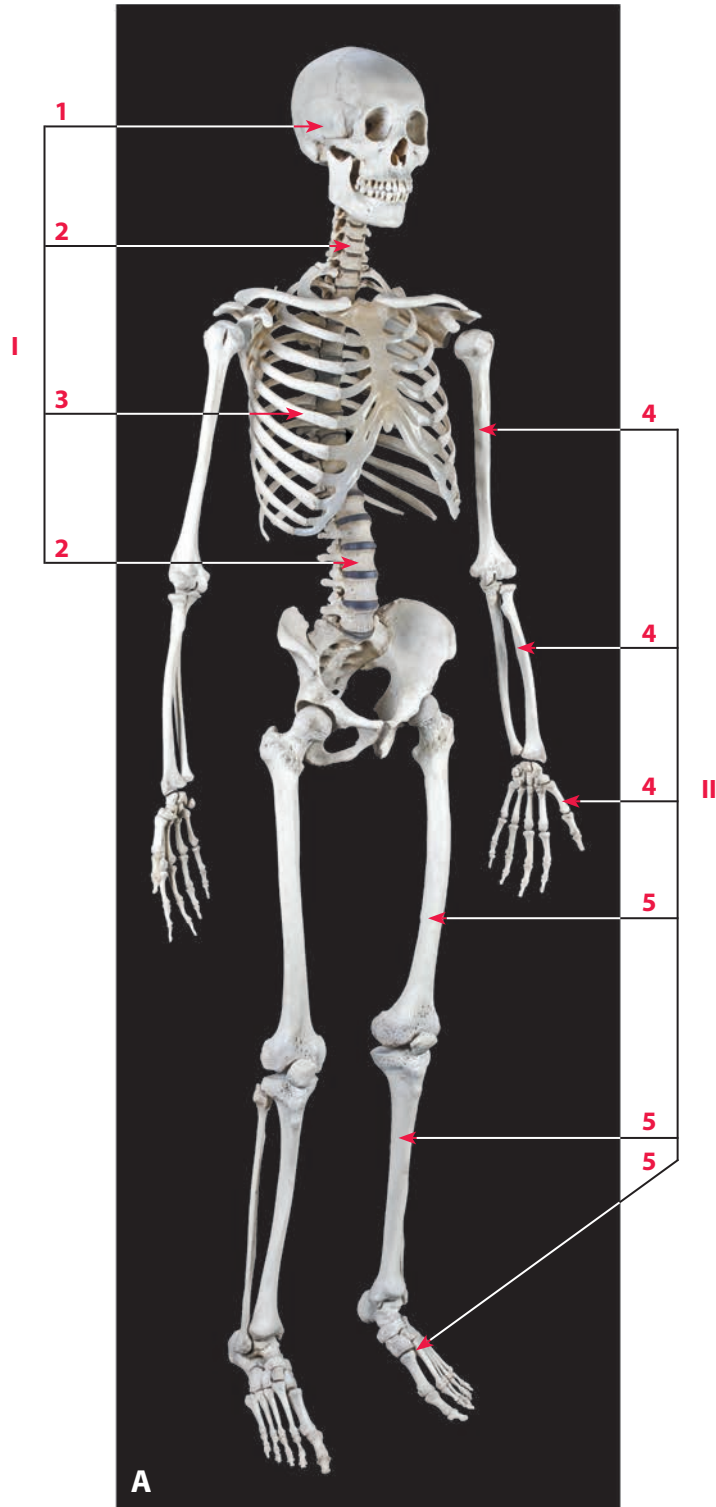
Кости осевого скелета являются центральным стержнем тела человека и вместилищем для внутренних органов и мозга. К нему относятся: череп, позвоночный столб и грудная клетка.

Кости добавочного скелета присоединяются к осевому скелету и приспособлены для выполнения движений при всевозможных манипуляциях и перемещении тела в пространстве. Кости верхней и нижней конечностей составляют добавочную часть скелета.

**Рис. 5. Строение кости; фронтальный распил проксимального эпифиза бедренной кости**

**1** — корковое вещество (substantia corticalis); **2** — губчатое вещество (substantia spongiosa), расположение костных перекладин в губчатом веществе; **3** — костно-мозговая полость (cavitas medullaris)





**Рис. 6, А. Скелет тела взрослого человека (206 костей; в скобках указано количество костей)**

**А** — вид спереди справа

**I** — осевой скелет (skeleton axiale) (80): **1** — череп (cranium) (29); **2** — позвоночный столб (columna vertebralis) (26); **3** — скелет грудной клетки (skeleton thoracis) (25);

**II** — добавочный скелет (skeleton appendiculare) (126): **4** — кости верхней конечности (ossa membri superioris) (64); **5** — кости нижней конечности (ossa membri inferioris) (62)

Все позвонки имеют единый план строения и состоят из: *тела* (*corpus vertebrae*), расположенного спереди, и *дуги* (*arcus vertebrae*) — сзади. Они ограничивают позвоночное *отверстие* (*foramen vertebrale*), которое при последовательном соединении всех позвонков превращается в *позвоночный канал* (*canalis vertebralis*), где располагается спинной мозг. Дуга позвонков представлена двумя ножками и двумя пластинками. *Ножки дуги позвонка* (*pediculus arcus vertebrae*) начинаются от задней поверхности тела позвонка, имеют округлую форму и идут кзади, образуя латеральную часть дуги, переходя в пластинку дуги. *Пластинка дуги позвонка* (*lamina arcus vertebrae*) — это плоская задняя часть дуги позвонка. От задней части дуги отходит семь отростков: один в виде плоской вертикальной пластинки идет кзади — *остистый отросток* (*processus spinosus*), два отходят на каждой стороне от латеральной части дуги — *поперечные отростки* (*processus transversus*). В месте соединения ножек дуги с пластинкой кверху отходят *верхние суставные отростки* (*processus articularis superior*), а книзу — *нижние суставные отростки* (*processus articularis inferior*). Суставные отростки имеют поверхности для сочленения с выше- и нижележащими позвонками. Ножки дуги позвонка на верхнем и нижнем краях имеют вырезки, которые при соединении двух позвонков превращаются в *межпозвоночное отверстие* (*foramen intervertebrale*), где проходят спинномозговые нервы.

Рисунок на с. 20 →

**Рис. 10. Общий принцип строения позвонков на примере грудного позвонка**

**А** — вид сверху; **Б** — вид снизу справа; **В** — вид сверху справа; **Г** — вид снизу; **Д** — фронтальный распил тела позвонка; **Е** — схема строения позвонка

**1** — тело позвонка (*corpus vertebrae*); **2** — дуга позвонка (*arcus vertebrae*); **3** — ножка дуги позвонка (*pediculus arcus vertebrae*); **4** — пластинка дуги позвонка (*lamina arcus vertebrae*); **5** — поперечный отросток (*processus transversus*); **6** — остистый отросток (*processus spinosus*); **7** — верхний суставной отросток (*processus articularis superior*); **8** — верхняя суставная поверхность (*facies articularis superior*); **9** — нижний суставной отросток (*processus articularis inferior*); **10** — нижняя суставная поверхность (*facies articularis inferior*); **11** — позвоночное отверстие (*foramen vertebrale*); **12** — верхняя позвоночная вырезка (*incisura vertebralis superior*); **13** — нижняя позвоночная вырезка (*incisura vertebralis inferior*); **14** — губчатое вещество тела позвонка (*substantia spongiosa corporis vertebralis*)

